

AL amyloïdose in Nederland 2008-2012 vs 2013-2016

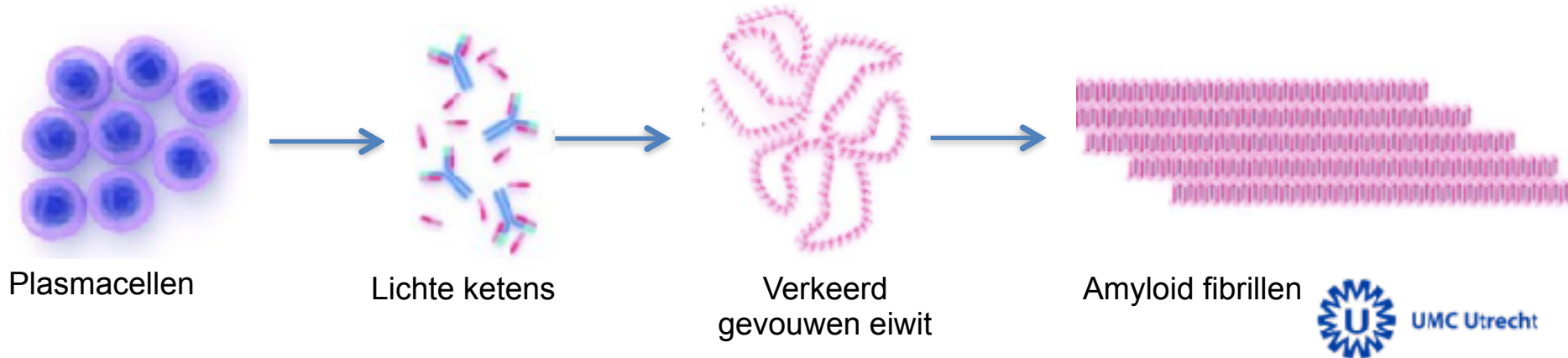
Karlijn Rutten, student-onderzoeker

Inleiding AL amyloïdose

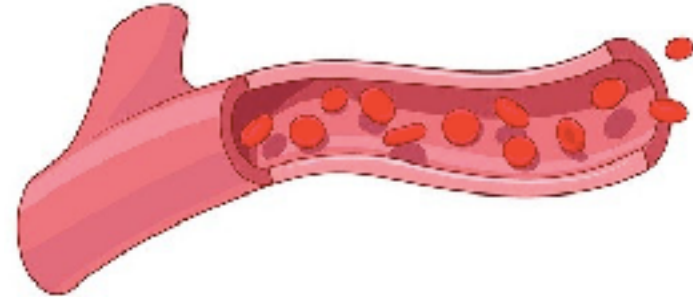
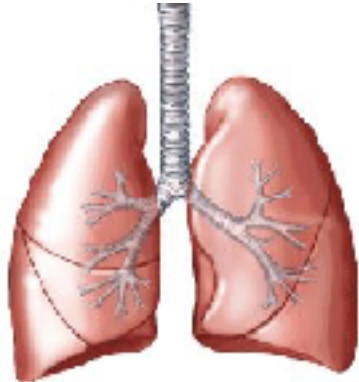
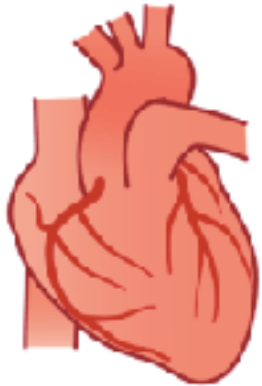
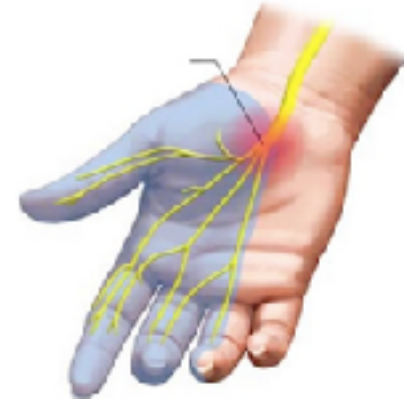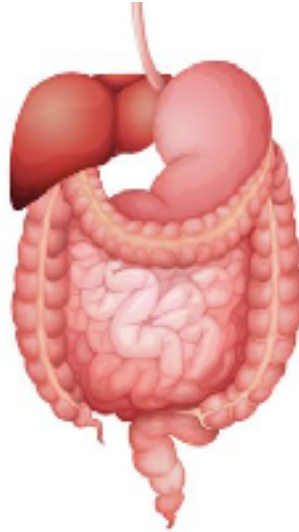
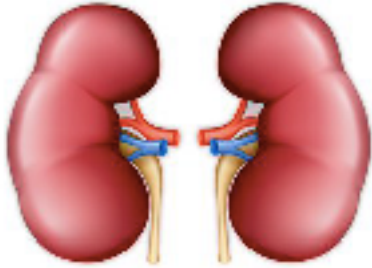
- Amyloïdose: verkeerd gevouwen eiwitten, 'amyloïd'
- 85% AL amyloïdose

Inleiding AL amyloïdose

- Plasmacellen produceren vrije lichte keten antilichamen
- Eiwitneerslagen in verschillende organen



Inleiding AL amyloïdose



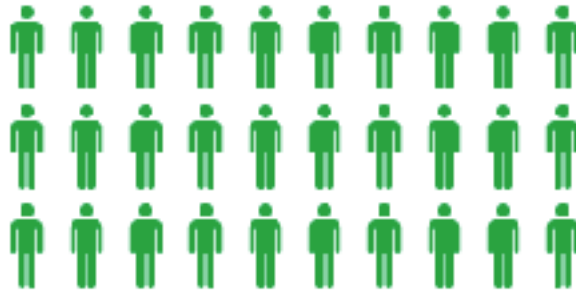Onderzoek

- Laatste onderzoeken in NL uit 1986 en 2003
- Daarom de vraag: Hoe doen de patiënten het nu?

- Veranderingen in 2013:
 - Oprichting Stichting Amyloïdose Nederland
 - Nieuwe richtlijn AL amyloïdose
 - Expertise centra: UMCU & UMCG

Onderzoek

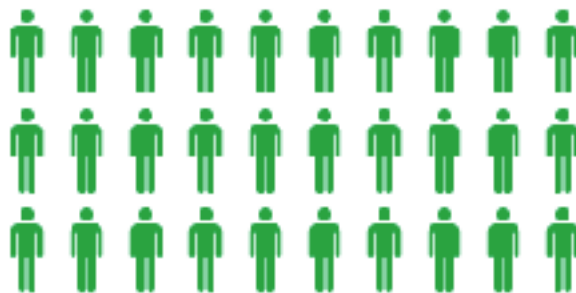UMCU & UMCG



186 patiënten

Onderzoek

UMCU & UMCG

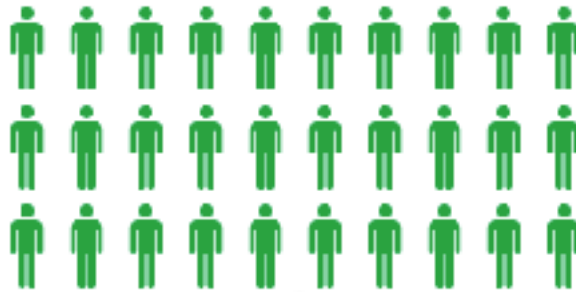

40% NL

186 patiënten

Onderzoek

UMCU & UMCG

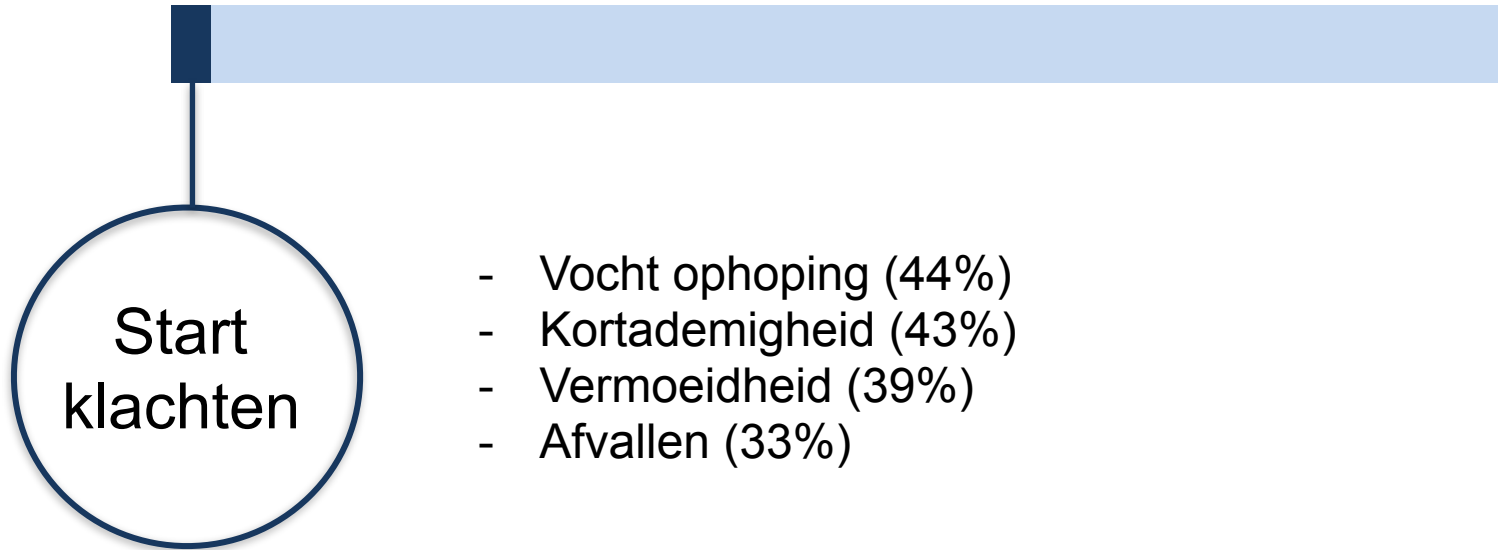


186 patiënten




126 patiënten

Stellen van de diagnose

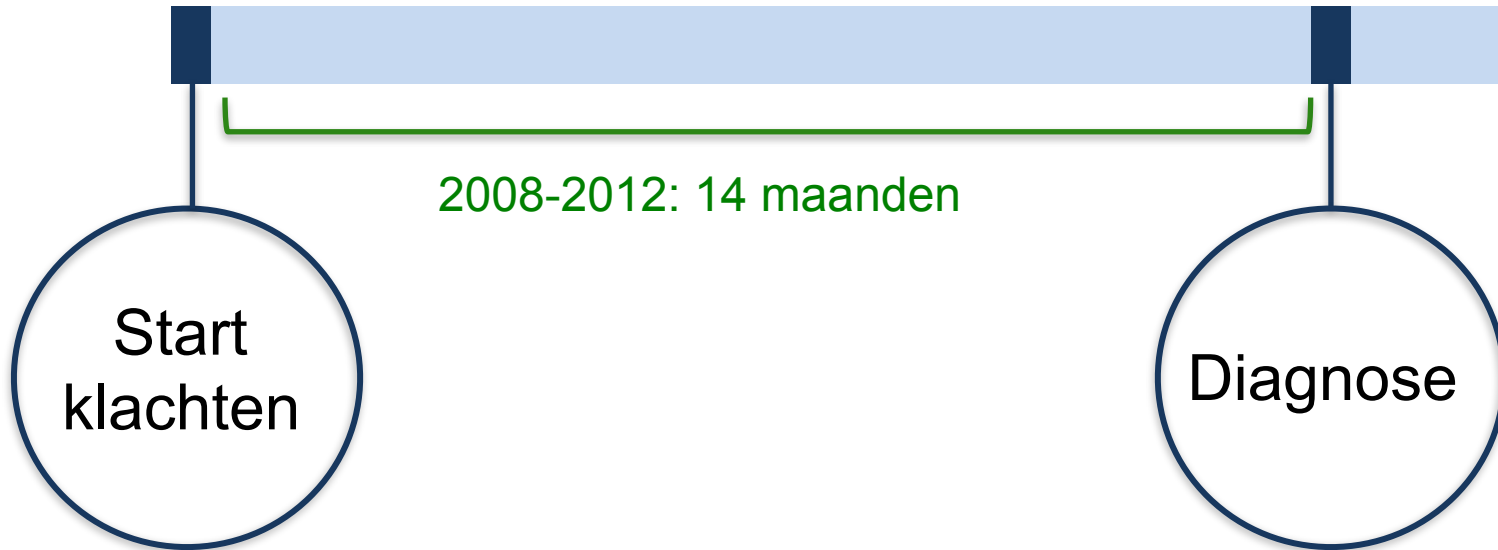

Stellen van de diagnose Congo rood in biopt

Vrije lichte ketens ↑

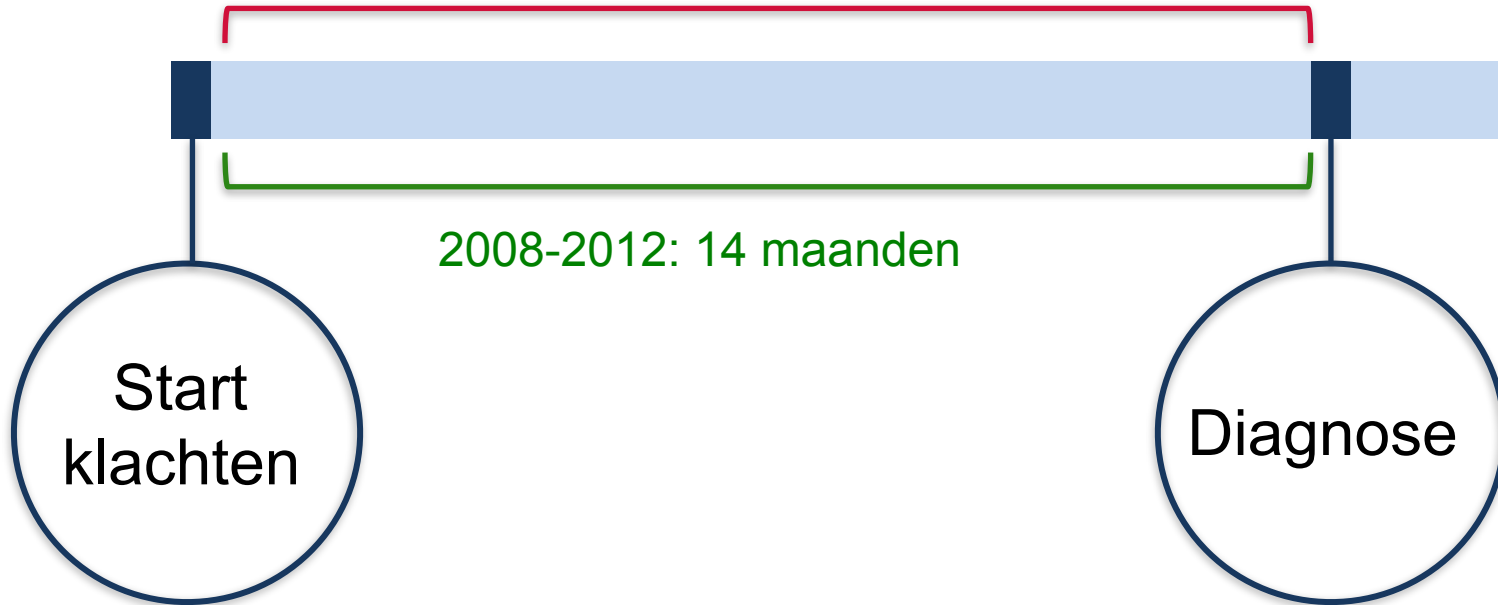

Stellen van de diagnose

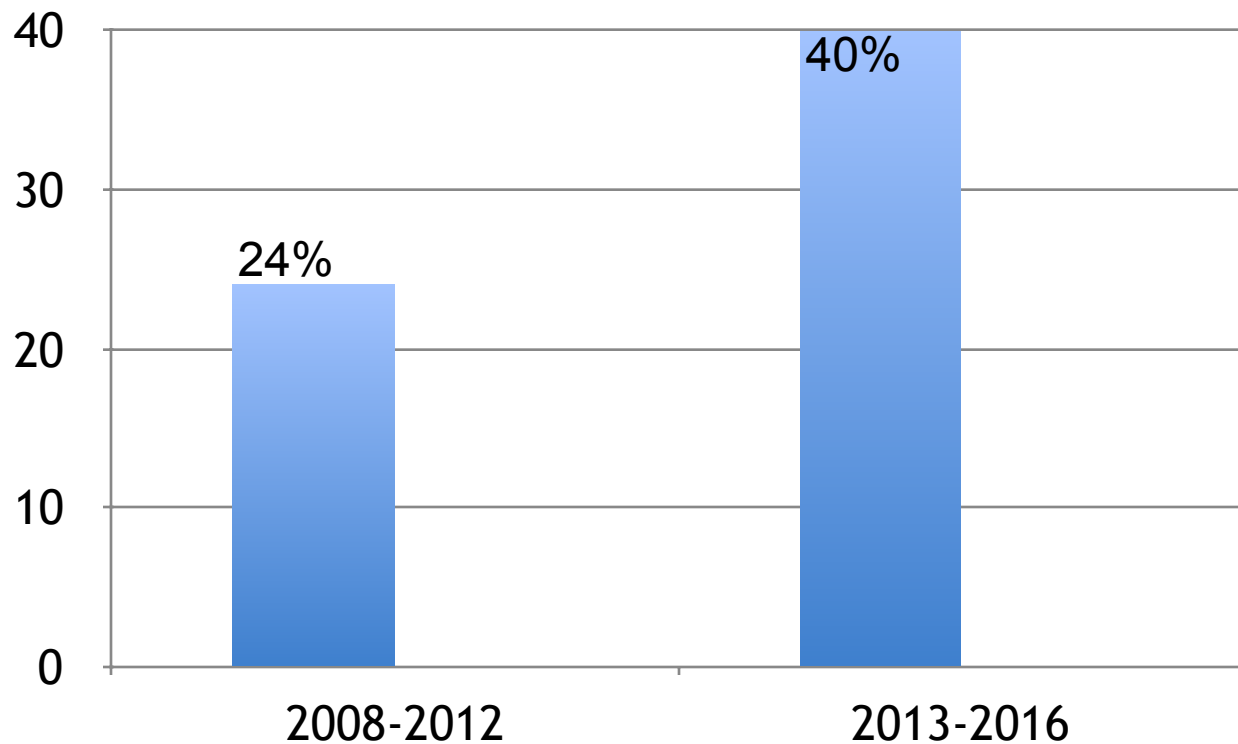


Stellen van de diagnose

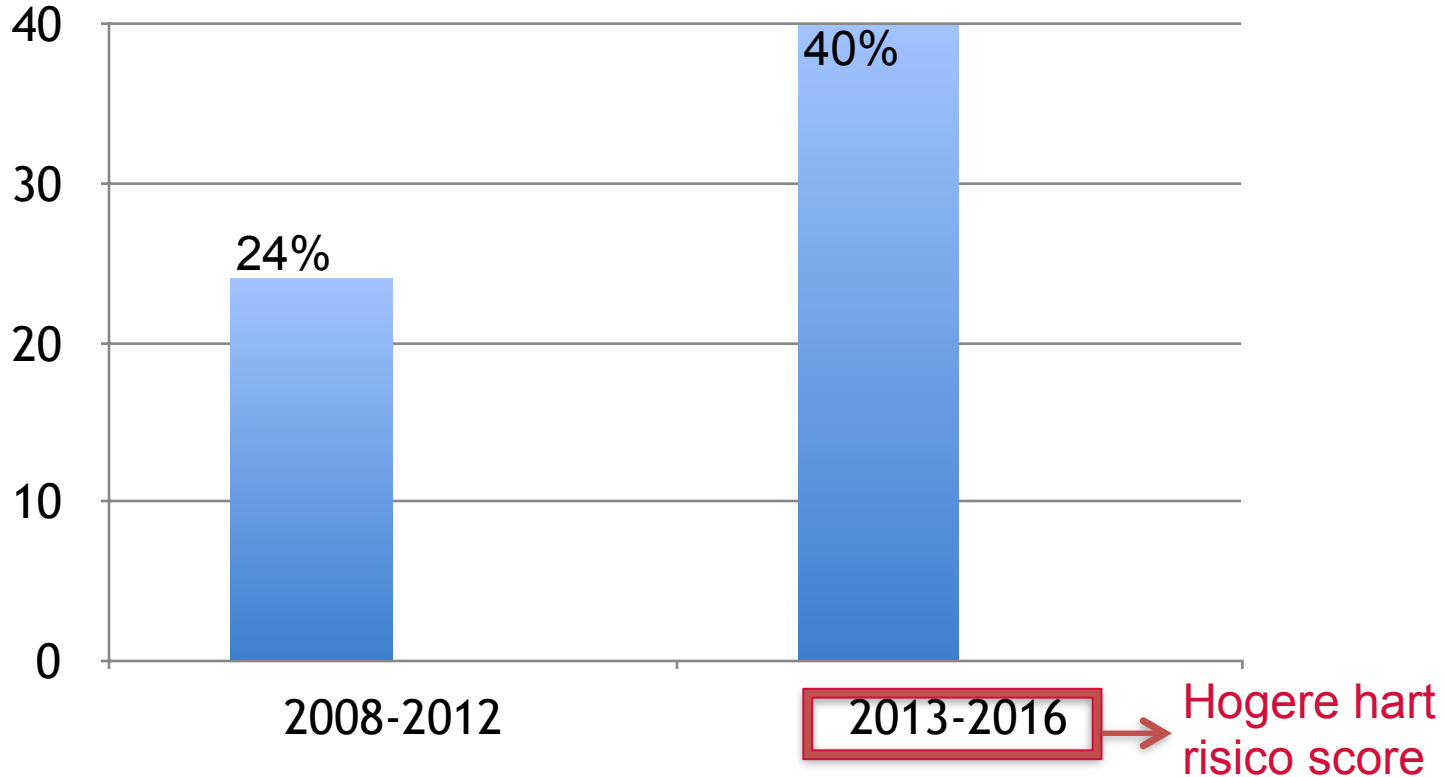
2013-2016: 15 maanden



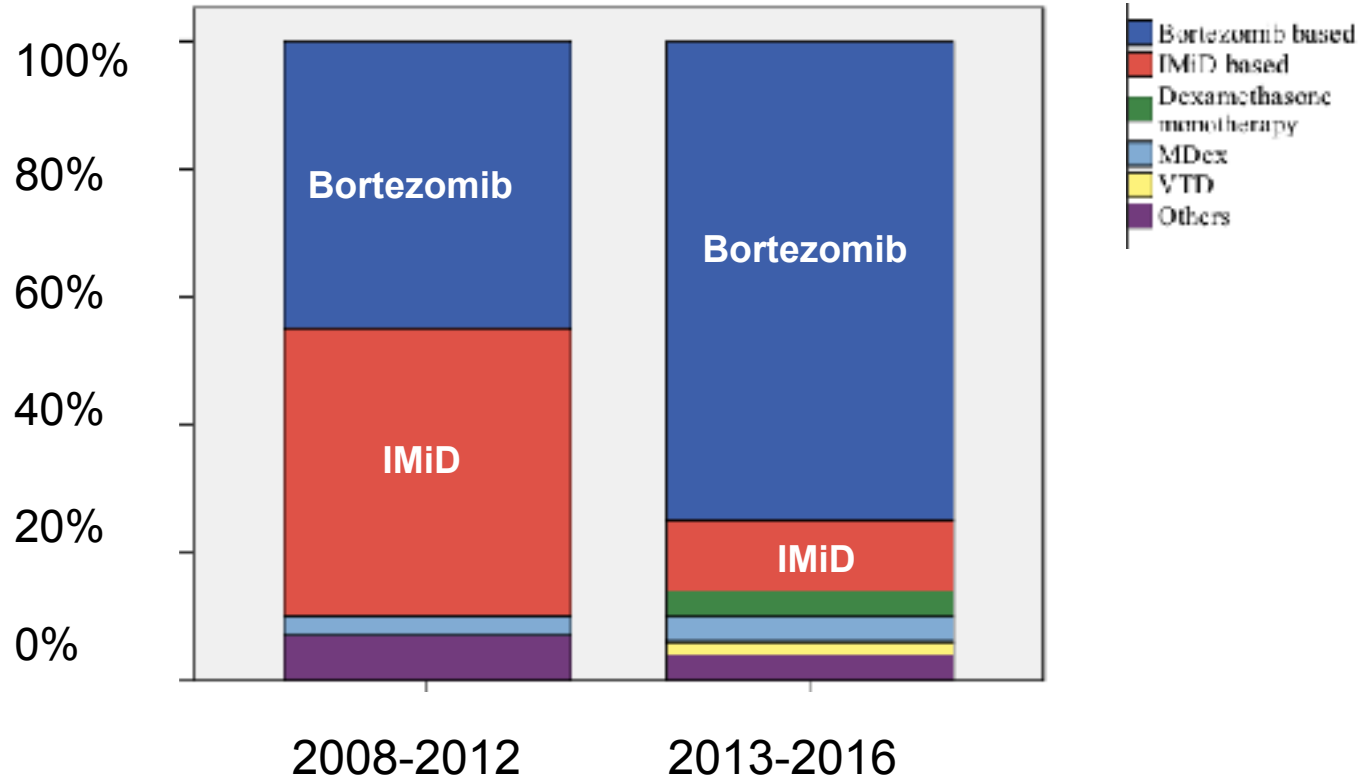
Patiënten met ernstige hartbetrokkenheid



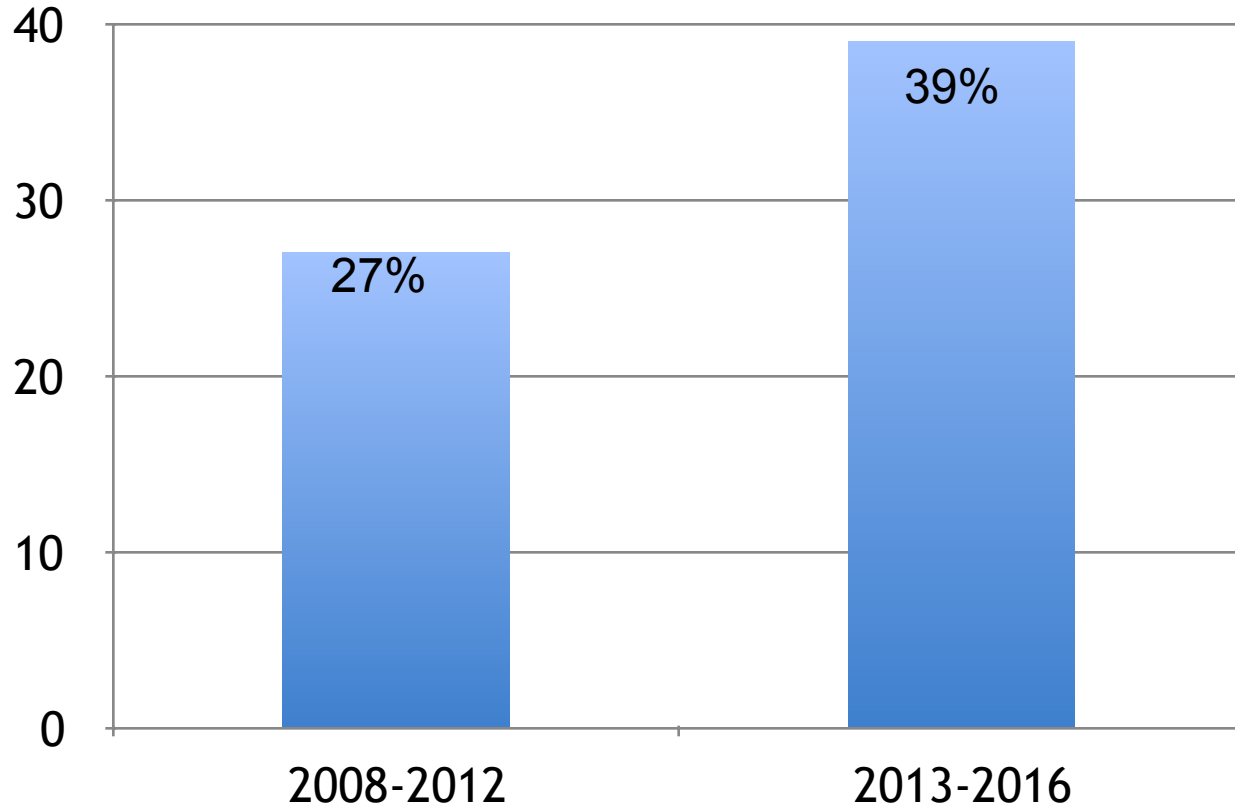
Patiënten met ernstige hartbetrokkenheid



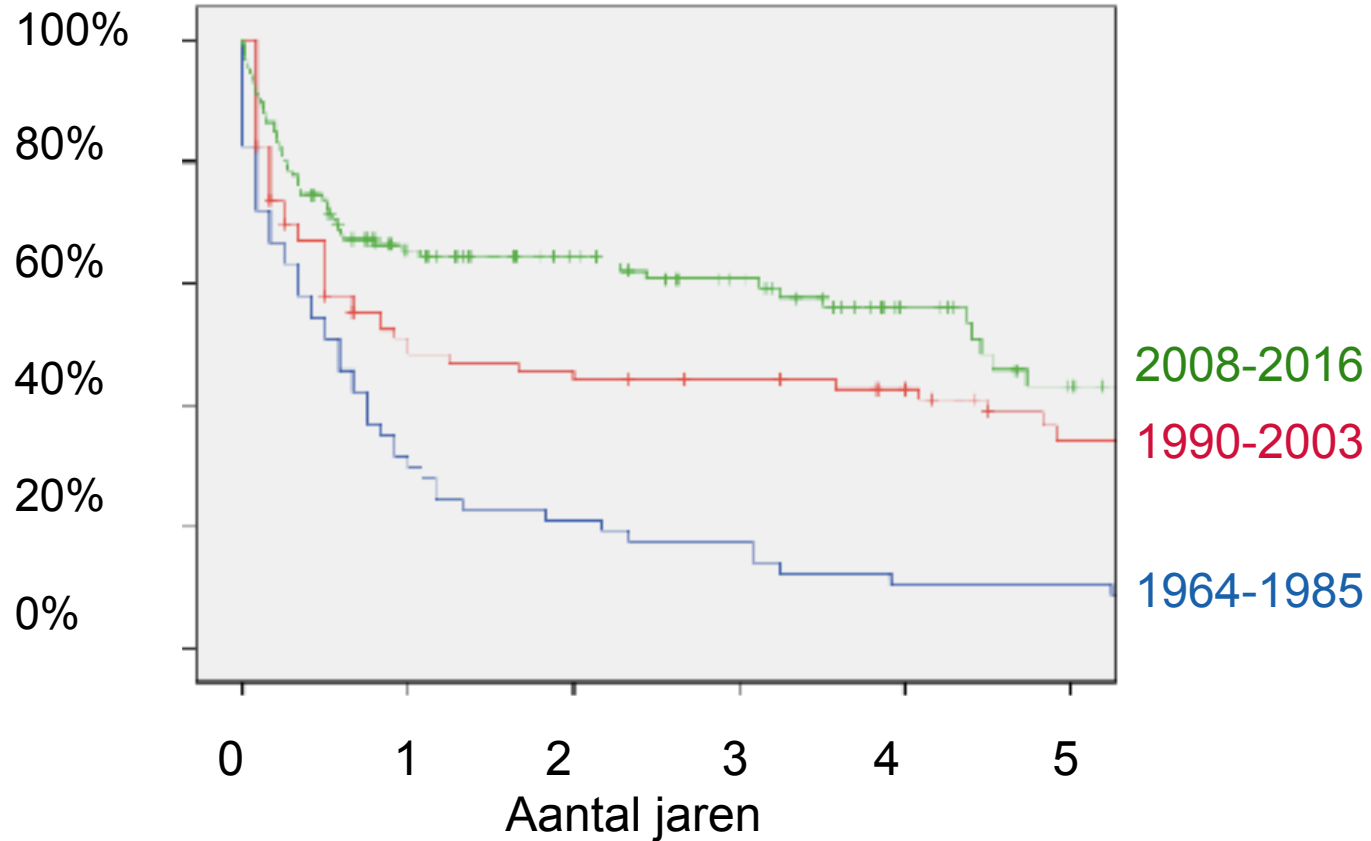
Veranderingen in behandeling



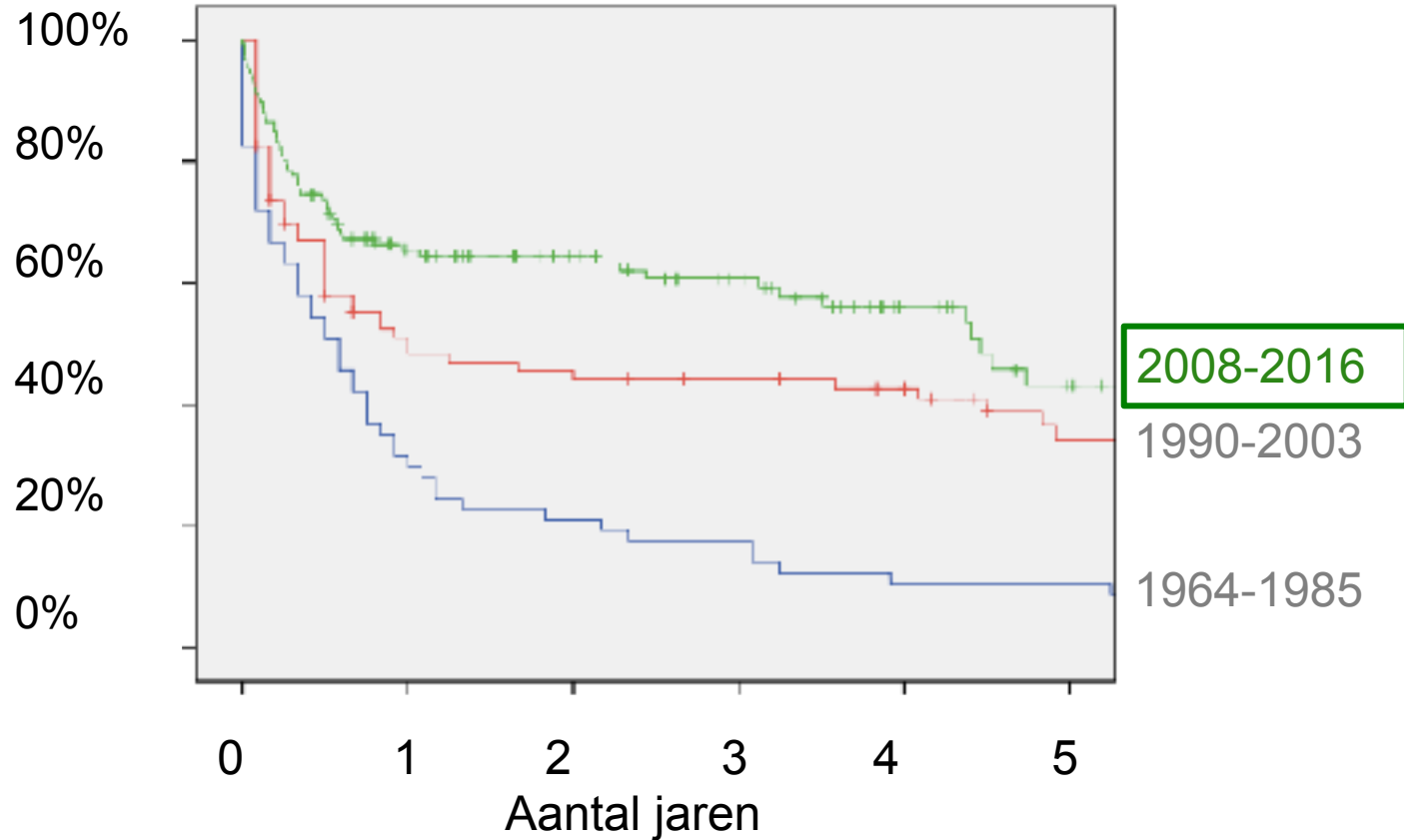
Veranderingen in reactie op behandeling



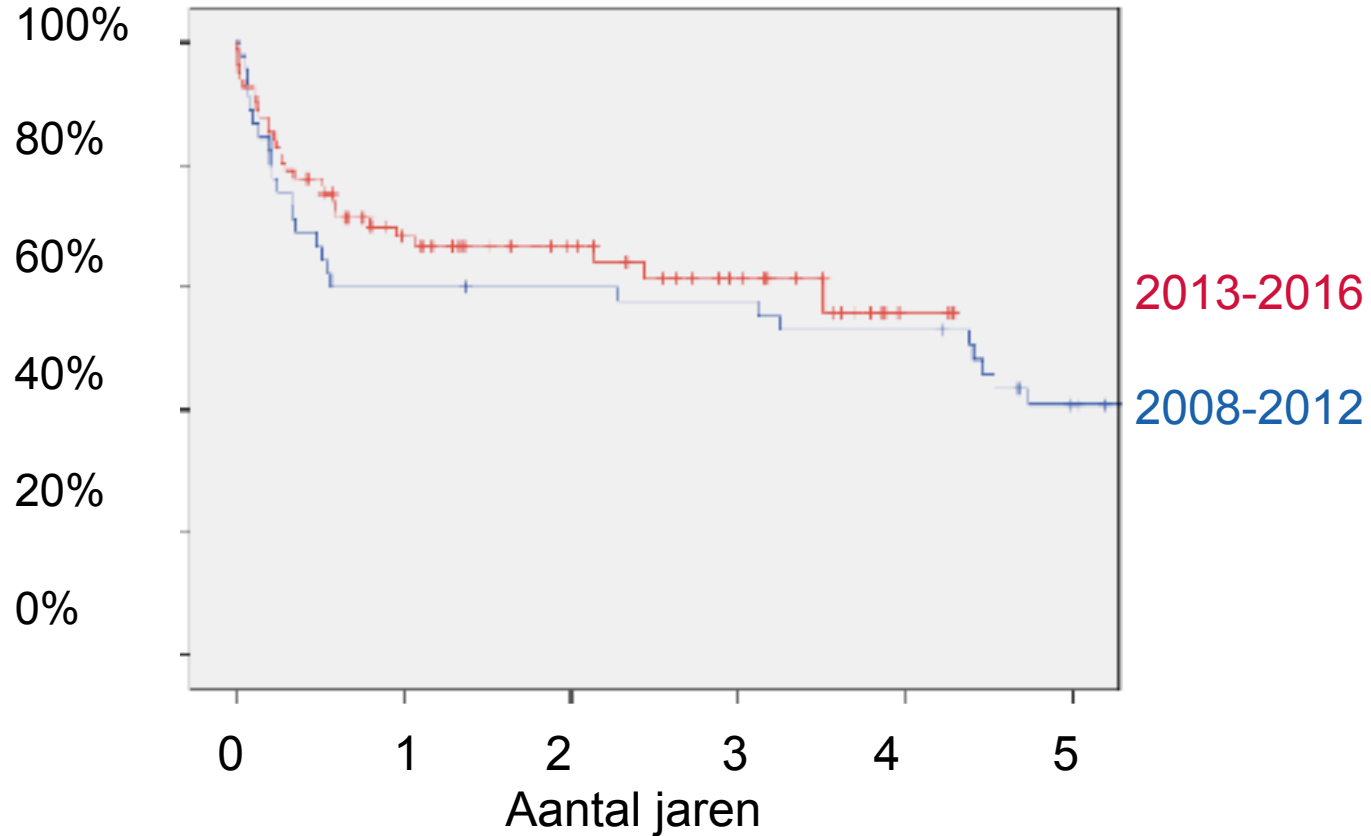
Veranderingen in overleving



Veranderingen in overleving

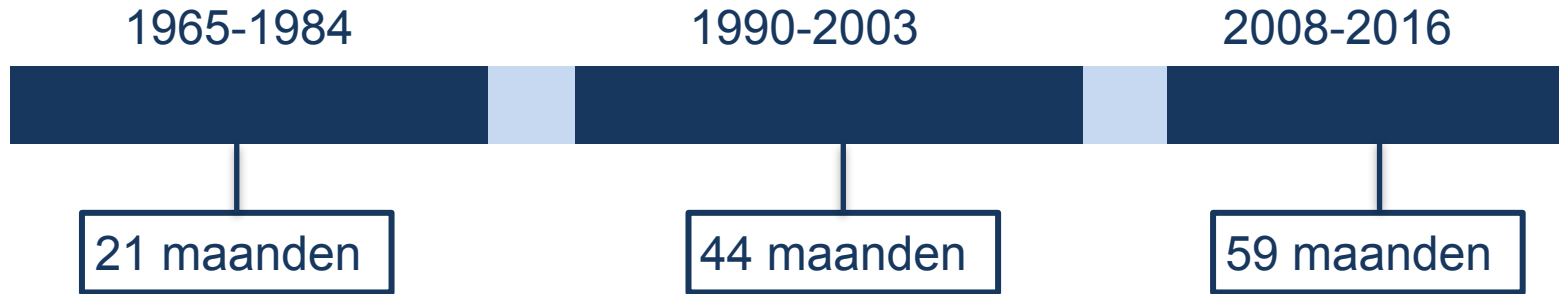


Veranderingen in overleving



Veranderingen in overleving

- Gemiddelde overleving wordt steeds langer



Conclusie

- Van klachten tot het stellen van de diagnose > 1 jaar
 - Nog niet voldoende *awareness*
 - Vroege diagnostiek is nodig voor tijdige behandeling en om orgaanschade te voorkomen
- Over de jaren heen ‘ziekere patiënten’, wat betreft het hart
- Toename gebruik van medicijn bortezomib leidt tot betere reactie op therapie, en mogelijk tot een iets verbeterde overleving



Referenties

- Rutten, KHG, Raymakers RAP, Hazenberg BPC, et al. Haematological response and overall survival in two consecutive Dutch patient cohorts with AL amyloidosis diagnosed between 2008-2016.
- Minnema MC, Hazenberg BPC, Croockewit A, et al. De behandeling van AL-amyloidose in Nederland anno 2013. Nederlands Tijdschrift voor Hematologie. 2013; 10(5):165-179.
- <http://www.amyloidose.nl>



Referenties

Afbeeldingen:

- http://www.stepwards.com/?page_id=16593
- <http://www.sportengezond.nl/probiotica-voor-gezonde-longen/>
- <https://www.alwaysfysio.nl/carpaal-tunnel-syndroom/>
- <https://www.modernghana.com/news/753760/sobolo-and-the-alleged-cause-of-kidney-problems-in-ghana.html>
- <https://www.transplantatiestichting.nl/nieuws/donatie-bloedvat-uit-dijbeen-kan-nu-ook>
- <https://www.maagdarmlever.nl/darmen/>
- <http://www.begrijpjelichaam.nl/home/1/9/hartaanval/2>

